

# Lésions partielles du tendon sus-épineux: quel traitement?

Dr ANTONINO FUGAZZOTTO<sup>a</sup>, Dr JACQUES VALLOTTON<sup>a</sup> et Dr STEVE BRENN<sup>a</sup>

Rev Med Suisse 2021; 17: 794-7

Les lésions partielles de la coiffe des rotateurs sont une entité fréquente. Le bilan radiologique de choix est l'imagerie par résonance magnétique avec arthrographie accompagnée par des images en abduction et rotation externe. À l'heure actuelle, il n'y a pas de consensus concernant la prise en charge de ces lésions et la chirurgie reste un traitement de deuxième ligne, réservé aux patients qui ne répondent pas au traitement conservateur, qui, s'il est bien mené, se révèle efficace pour la plupart d'entre eux. Pour les lésions inférieures à 50% de l'épaisseur du tendon (grades 1 et 2), nous préconisons un traitement avec physiothérapie et éventuellement une infiltration de la bourse sous-acromiale. Pour toutes lésions supérieures à 50% (grade 3), en cas d'échec du traitement conservateur, notre prise en charge prévoit une suture arthroscopique de la lésion.

## Partial lesions of the supraspinatus tendon: which treatment?

*Partial rotator cuff lesions are a common feature. The radiological assessment of choice is MRI with arthrography accompanied by ABER (abduction, external rotation) images. At present, there is no consensus on the management of these lesions and surgery remains a second-line treatment for patients who do not respond to conservative treatment. If done properly, conservative treatment is effective for most patients. For lesions less than 50% of the tendon thickness (grades 1 and 2) we recommend physiotherapy and possibly infiltration of the subacromial bursa. For all lesions above 50% (grade 3), if conservative treatment failed, we propose arthroscopic suture of the lesion.*

## INTRODUCTION

Les lésions partielles de la coiffe des rotateurs sont définies comme toute interruption des fibres tendineuses ne concernant pas la totalité de l'épaisseur du tendon et qui laissent intacte une partie de celui-ci.

On distingue trois types de lésions selon la localisation: bursale ou superficielle, interstitielle et articulaire, ou profonde, cette dernière étant deux à trois fois plus fréquente par rapport aux deux autres<sup>1-4</sup> (figure 1). Malgré une nette augmentation d'incidences avec l'âge,<sup>5</sup> l'évaluation des jeunes sportifs (10-18 ans) peut mettre en évidence des lésions traumatiques partielles de la coiffe des rotateurs, qui concernent principalement le tendon du muscle supra-épineux.<sup>6</sup>

<sup>a</sup>Centre orthopédique d'Ouchy, Medicol Hirslanden, Avenue d'Ouchy, 41, 1006 Lausanne  
toni\_fugazzotto@yahoo.it | drvalotton@medicol.ch  
steve.brenn@hirslanden.ch

## ÉTIOLOGIE, HISTOIRE NATURELLE DE LA LÉSION ET CICATRISATION

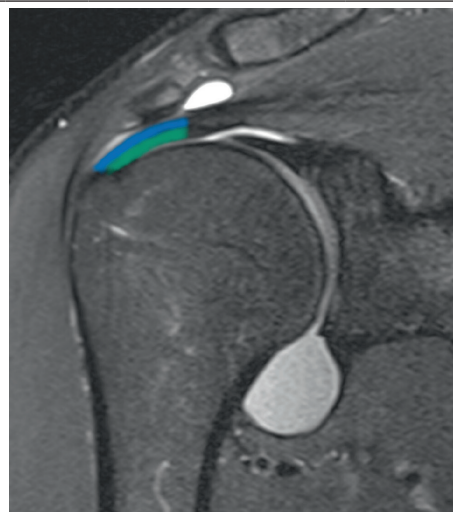
La pathogenèse des lésions partielles de la coiffe des rotateurs est multifactorielle; elle est corrélée à des facteurs propres aux tendons, notamment des modifications de la vascularisation, une dégénérescence naturelle liée au vieillissement<sup>7,8</sup> et des facteurs externes, traumatiques et mécaniques. Concernant les origines mécaniques, le conflit sous-acromial reste une cause bien connue de lésions, pas exclusivement localisées du côté de la bourse.<sup>9</sup> Plus récemment, le conflit interne a été mis en relation avec la pathogenèse des lésions articulaires, en particulier en observant les atteintes présentes chez les jeunes athlètes pratiquant du sport de lancer ou d'armer. Chez ces patients, la position extrême d'abduction, flexion et rotation externe de l'humérus génère un conflit répétitif entre le tendon du muscle sus-épineux et la partie postéro-supérieure de la glène.<sup>10,11</sup>

La lésion partielle commence le plus souvent du côté articulaire, où la vascularisation est moins développée.<sup>12</sup> La structure histologique du tendon du muscle sus-épineux est représentée par deux couches, la superficielle (bursale), assez souple et bien adaptée aux contraintes, et la profonde (articulaire), beaucoup plus rigide, en raison des rapports étroits avec la

**FIG 1** Localisation des lésions

IRM avec arthrographie. Articulation gléno-humérale plan frontal. Coupes centrées sur le tendon sus-épineux. Image physiologique. En bleu: partie superficielle (bursale) du tendon sus-épineux; en vert: partie profonde du tendon sus-épineux.

IRM: imagerie par résonance magnétique.



capsule et les ligaments. Cette différence structurelle peut expliquer l'étiologie des lésions des deux couches ainsi que la lésion interstitielle, entre les deux couches, générée par des phénomènes de cisaillement.

## CLASSIFICATION

Les 3 stades (œdème, fibrose et lésion) de la classification initiale de Neer<sup>13</sup> pour les lésions de la coiffe des rotateurs ne prenaient pas en compte les lésions partielles, considérées comme grades 2 avancés ou des grades 3 précoces. Par la suite, Ellman<sup>14</sup> a souligné la difficulté de classer ce type de lésions avec l'introduction d'une classification tenant compte de la localisation (articulaire, bursale et interstitielle) ainsi que de la profondeur de la lésion, sur la base d'une épaisseur de tendon sain estimée entre 9 et 12 mm (grade 1 < 3 mm; grade 2 entre 3 et 6 mm; grade 3 > 6 mm). La pratique quotidienne classe les lésions en fonction du pourcentage de tendon lésé, avec les grades 1 et 2 qui vont jusqu'à 50% du tendon et le grade 3 qui intéresse plus que 50% du tendon. D'autres auteurs ont ajouté des classifications basées sur les images arthroscopiques et concernant principalement les lésions du sus-épineux au niveau de son insertion.<sup>15,16</sup>

## BILAN RADIOLOGIQUE

Le bilan radiographique reste un moyen utile dans la prise en charge de l'épaule douloureuse, mais les radiographies standard de l'épaule ne permettent pas le diagnostic d'une lésion partielle de la coiffe des rotateurs, si ce n'est pour une évaluation de l'acromion.<sup>17</sup>

L'échographie est un examen très utile<sup>18</sup> et bon marché, avec une sensibilité évaluée à 94% selon certains auteurs,<sup>19</sup> mais malheureusement cela reste un examen dépendant de l'expérience de l'opérateur.

Le gold standard pour l'investigation des lésions partielles de la coiffe des rotateurs est l'arthro-IRM, c'est-à-dire une IRM avec contraste et acquisition des séquences en abduction et rotation externe (ABER: Abduction, External Rotation) pour une meilleure analyse du tendon du sus-épineux.<sup>20</sup>

## TRAITEMENT CONSERVATEUR

La prise en charge initiale d'une lésion partielle de la coiffe des rotateurs consiste en un traitement conservateur. Quatre facteurs pronostiques d'une évolution favorable sous traitement conservateur ont été identifiés: rotation externe conservée (> 52 degrés), absence de signes de conflit (impingement), d'atrophie musculaire du sus-épineux et de lésion au niveau de la jonction musculotendineuse. Dans l'étude qui a permis de mettre en évidence ces quatre facteurs, le traitement de physiothérapie était favorable pour 87% des patients présentant au moins 3 des 4 des facteurs suscités.<sup>21</sup>

Une modification de l'activité quotidienne et un traitement d'AINS sont associés à la prescription d'une physiothérapie, sans nécessité d'immobilisation. Le programme de physio-

thérapie doit s'effectuer par phases avec une mobilisation passive/active pour regagner les amplitudes articulaires, un stretching de la capsule articulaire et de la partie haute du muscle trapèze, des exercices de posture et de renforcement de la ceinture scapulaire (coiffe des rotateurs et stabilisateurs de l'omoplate).<sup>22,23</sup>

Une infiltration sous-acromiale de cortisone ou un bloc du nerf suprascapulaire peuvent être envisagés en présence d'une symptomatologie algique importante<sup>24</sup> empêchant le bon déroulement du traitement physiothérapeutique. Le recours à une infiltration de plasma riche en plaquettes (PRP) est encore très controversé dans la littérature et de plus amples études sont nécessaires pour démontrer l'efficacité de ce traitement.<sup>25-27</sup>

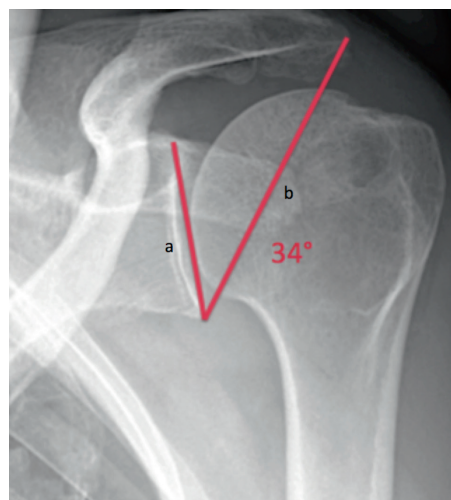
## TRAITEMENT CHIRURGICAL

À l'heure actuelle, il n'y a pas de consensus concernant la prise en charge de ces lésions et la chirurgie reste un traitement de deuxième ligne, réservé aux patients qui ne répondent pas au traitement conservateur. L'indication au traitement chirurgical tient principalement compte de la durée et de l'intensité de la douleur souvent responsables d'une insomnie ou d'un déficit fonctionnel.

Pour les lésions concernant moins de 50% de l'épaisseur du tendon (grades 1 et 2), le traitement chirurgical est rarement nécessaire. Une simple acromioplastie est suffisante, sans nécessité de suture de la lésion, avec des études qui montrent une évolution positive à long terme.<sup>28,29</sup> Concernant les lésions supérieures à 50% de l'épaisseur tendineuse (grade 3) qui ne répondent pas au traitement conservateur, la simple acromioplastie montre une mauvaise évolution, avec une progression de la lésion en raison d'une augmentation des contraintes

	<b>FIG 2</b>	<b>Angle entre la glène et l'acromion (Critical Shoulder Angle)</b>	
--	--------------	---	--

Cet angle est formé d'une ligne tracée du rebord supérieur au rebord inférieur de la glène (a) et d'une autre allant du rebord inférieur de la glène à la limite latérale de l'acromion (b). Dans la population standard, sa valeur oscille entre 30 et 35 degrés.



tendineuses à proximité, favorisant ainsi l'extension postérieure de la lésion et l'apparition d'une dissection lamellaire;<sup>30</sup> pour cette raison, le traitement consiste en une suture chirurgicale.<sup>31,32</sup>

La littérature ne montre pas de différence clinique significative à long terme entre un traitement par arthroscopie des lésions et une opération effectuée selon une technique dite mini open.<sup>33,34</sup>

Une récente étude de laboratoire a montré une meilleure cicatrisation des lésions suturées après conversion en lésion complète,<sup>35</sup> mais il n'y a pas de différence significative sur le plan clinique avec la suture transtendineuse décrite par plusieurs auteurs.<sup>36,37</sup>

En ce qui concerne la décompression sous-acromiale après suture, certaines études ne montrent pas de différence significative entre le groupe au bénéfice d'une acromioplastie et celui dans lequel une simple suture a été effectuée.<sup>38-40</sup>

Néanmoins, des études récentes confirment que le geste de décompression sous-acromiale par acromioplastie latérale est un passage nécessaire pour corriger l'angle entre la glène et l'acromion (Critical Shoulder Angle) (figure 2), qui pourrait être à l'origine d'un déséquilibre biomécanique entre le sus-épineux et le deltoïde. L'acromioplastie reste un geste relativement simple et qui ne lèse pas l'insertion du deltoïde,

avec un risque de complications similaire à celui lié à l'arthroscopie.<sup>41</sup>

## CONCLUSION

Les lésions partielles de la coiffe des rotateurs sont une entité fréquente dans la population de tout âge avec une pathogenèse multifactorielle. À l'heure actuelle, il n'y a pas de consensus concernant la prise en charge de ces lésions et la chirurgie reste un traitement de deuxième ligne, réservé aux patients qui ne répondent pas au traitement conservateur.

**Conflit d'intérêts:** Les auteurs n'ont déclaré aucun conflit d'intérêts en relation avec cet article.

## IMPLICATIONS PRATIQUES

- Une fois le diagnostic de lésion partielle de la coiffe des rotateurs posé, il s'agit d'une pathologie pour laquelle un avis spécialisé est indiqué
- Le gold standard pour l'investigation des lésions partielles de la coiffe des rotateurs est l'arthro-IRM, c'est-à-dire une IRM avec contraste et acquisition des séquences en abduction et rotation externe pour une meilleure analyse du tendon du sus-épineux

1 Itoi E, Tabata S. Incomplete rotator cuff tears: Results of operative treatment. *Clin Orthop* 1992;284:128-35.  
 2 Gartsman GM. Arthroscopic treatment of rotator cuff disease. *J Shoulder Elbow Surg* 1995;4:228-41.  
 3 Weber SC. Arthroscopic debridement and acromioplasty versus mini-open repair in the management of significant partial-thickness tears of the rotator cuff. *Orthop Clin North Am* 1997;28:79-82.  
 4 McConville OR, Ianotti JP. Partial-thickness tears of the rotator cuff: evaluation and management. *J Am Acad Orthop Surg* 1999;7:32-43.  
 5 Yamaguchi K, Ditsios K, Middleton WD, et al. The demographic and morphological features of rotator cuff disease. A comparison of asymptomatic and symptomatic shoulders. *J Bone Joint Surg Am* 2006;88:1699-704.  
 6 \*Zbojnicz AM, Maeder ME, Emery KH, Salisbury SR. Rotator cuff tears in children and adolescents: experience at a large pediatric hospital. *Pediatr Radiol* 2014;44:729-37.  
 7 Sano H, Ishii H, Yeadon A, et al. Degeneration at the insertion weakens the tensile strength of the supraspinatus tendon: a comparative mechanical and histologic study of the bone-tendon complex. *J Orthop Res* 1997;15:719-26.  
 8 Ogata S, Uthoff HK. Acromial enthesopathy and rotator cuff tear: a radiologic and histologic postmortem investigation of the coracoacromial arch. *Clin Orthop* 1990;254:39-48.  
 9 Ozaki F, Fujimoto S, Nakagawa Y, Masuhara K, Tamai S. Tears of the rotator cuff of the shoulder associated with pathological changes in the acromion: a

study in cadavera. *J Bone Joint Surg [Am]* 1988;70-A:1224-30.  
 10 \*\*Walch G, Boileau P, Noel E, Donell ST. Impingement of the deep surface of the supraspinatus tendon on the posterosuperior glenoid rim: An arthroscopic study. *J Shoulder Elbow Surg* 1992;1:238-45.  
 11 Jobe CM. Superior glenoid impingement. *Orthop Clin North Am* 1997;28:137-43.  
 12 \*Loehr JF, Uthoff HK. The microvascular pattern of the supraspinatus tendon. *Clin Orthop* 1990;254:35-8.  
 13 Neer CS II. Impingement lesions. *Clin Orthop* 1983;173:70-7.  
 14 \*Ellman H. Diagnosis and treatment of incomplete rotator cuff tears. *Clin Orthop* 1990;254:64-74.  
 15 Snyder SJ, Pachelli AF, Del Pizzo W, et al. Partial thickness rotator cuff tears: results of arthroscopic treatment. *Arthroscopy* 1991;7:1-7.  
 16 \*Habermeyer P, Krieter C, Tang KL, Lichtenberg S, Magosch P. A new arthroscopic classification of articular-sided supraspinatus footprint lesions: a prospective comparison with Snyder's and Ellman's classification. *J Shoulder Elbow Surg* 2008;17:909-13.  
 17 Moor BK, Bouaicha S, Rothenfluh DA, Sukthakar A, Gerber C. Is there an association between the individual anatomy of the scapula and the development of rotator cuff tears or osteoarthritis of the glenohumeral joint?: A radiological study of the critical shoulder angle. *Bone Joint J* 2013;95-B:935-41.  
 18 Elmorsy A, Keightley A, Flannery M. Accuracy of Ultrasonography (US) and Magnetic Resonance Imaging (MRI) in

Detection of Rotator Cuff Tears in District General Hospital. *Pol J Radiol* 2017;82:634-37.  
 19 Wiener SN, Seitz WH Jr. Sonography of the shoulder in patients with tears of the rotator cuff: accuracy and value for selecting surgical options. *Am J Roentgenol* 1993;160:103-7.  
 20 \*\*Jung JY, Jee WH, Chun HJ, Ahn MI, Kim YS. Magnetic resonance arthrography including ABER view in diagnosing partial-thickness tears of the rotator cuff: accuracy, and inter- and intra-observer agreements. *Acta Radiol* 2010;51:194-201.  
 21 \*\*Tanaka M, Itoi E, Sato K, et al. Factors related to successful outcome of conservative treatment for rotator cuff tears. *Ups J Med Sci* 2010;115:193-200.  
 22 \*\*Edwards P, Ebert J, Joss B, et al. Exercise rehabilitation in the non-operative management of rotator cuff tears: a review of the literature. *Int J Sports Phys Ther* 2016;11:279-301.  
 23 \*Lee WH, Do HK, Lee JH, et al. Clinical Outcomes of Conservative Treatment and Arthroscopic Repair of Rotator Cuff Tears: A Retrospective Observational Study. *Ann Rehabil Med* 2016;40:252-62.  
 24 Coory JA, Parr AF, Wilkinson MP, Gupta A. Efficacy of suprascapular nerve block compared with subacromial injection: a randomized controlled trial in patients with rotator cuff tears. *J Shoulder Elbow Surg* 2019;28:430-36.  
 25 \*Zafarani Z, Mirzaee F, Guity M, Aslani H. Clinical Results of Platelet-Rich Plasma for Partial Thickness Rotator Cuff Tears: A Case Series. *Arch Bone Jt Surg* 2017;5:328-31.  
 26 \*Kesikburun S, Tan AK, Yilmaz B, Yaşar E, Yazicioğlu K. Platelet-rich plasma

injections in the treatment of chronic rotator cuff tendinopathy: a randomized controlled trial with 1-year follow-up. *Am J Sports Med* 2013;41:2609-16.  
 27 \*\*Schwartzgubel AJ, Kolo FC, Tirefort J, et al. Efficacy of Platelet-Rich Plasma for the Treatment of Interstitial Supraspinatus Tears: A Double-Blinded, Randomized Controlled Trial. *Am J Sports Med* 2019;47:1885-92.  
 28 Cordasco FA, Backer M, Craig EV, Klein D, Warren RF. The partial-thickness rotator cuff tear: is acromioplasty without repair sufficient? *Am J Sports Med* 2002;30:257-60.  
 29 Liem D, Alci S, Dedy N, et al. Clinical and structural results of partial supraspinatus tears treated by subacromial decompression without repair. *Knee Surg Sports Traumatol Arthrosc* 2008;16:967-72.  
 30 \*Weber SC. Arthroscopic debridement and acromioplasty versus mini-open repair in the treatment of significant partial-thickness rotator cuff tears. *Arthroscopy* 1999;15:126-31.  
 31 \*\*Vap AR, Mannava S, Katthagen JC, et al. Five-Year Outcomes After Arthroscopic Repair of Partial-Thickness Supraspinatus Tears. *Arthroscopy* 2018;34:75-81.  
 32 \*\*Nakhaei Amroodi M, Salariyeh M. Predictors of failure after conservative treatment of symptomatic partial-thickness rotator cuff tear. *J Shoulder Elbow Surg* 2020;29:113-20.  
 33 Huang R, Wang S, Wang Y, Qin X, Sun Y. Systematic Review of All-Arthroscopic Versus Mini-Open Repair of Rotator Cuff Tears: A Meta-Analysis. *Sci Rep* 2016;6:22857.

- 34 Liu J, Fan L, Zhu Y, et al. Comparison of clinical outcomes in all-arthroscopic versus mini-open repair of rotator cuff tears: A randomized clinical trial. *Medicine (Baltimore)* 2017;96:e6322.
- 35 Gereli A, Kocaoglu B, Ulku TK, et al. Completion repair exhibits increased healing characteristics compared with in situ repair of partial thickness bursal rotator cuff tears. *Knee Surg Sports Traumatol Arthrosc* 2018;26:2498-504.
- 36 \*Kim YS, Lee HJ, Bae SH, Jin H, Song HS. Outcome Comparison Between in Situ Repair Versus Tear Completion Repair for Partial Thickness Rotator Cuff Tears. *Arthroscopy* 2015;31:2191-8.
- 37 \*Inanti GB, Rossato A, Scrimieri D, Petrera M. Arthroscopic transtendon repair of partial articular-sided supraspinatus tendon avulsion. *Knee Surg Sports Traumatol Arthrosc* 2017;25:2151-6.
- 38 Abrams GD, Gupta AK, Hussey KE, et al. Arthroscopic Repair of Full-Thickness Rotator Cuff Tears With and Without Acromioplasty: Randomized Prospective Trial With 2-Year Follow-up. *Am J Sports Med* 2014;42:1296-303.
- 39 Milano G, Grasso A, Salvatore M, et al. Arthroscopic rotator cuff repair with and without subacromial decompression: a prospective randomized study. *Arthroscopy* 2007;23:81-8.
- 40 Gartsman GM, O'connor DP. Arthroscopic rotator cuff repair with and without arthroscopic subacromial decompression: a prospective, randomized study of one-year outcomes. *J Shoulder Elbow Surg* 2004;13:424-6.
- 41 \*\*Gerber C, Catanzaro S, Betz M, Ernstbrunner L. Arthroscopic Correction of the Critical Shoulder Angle Through Lateral Acromioplasty: A Safe Adjunct to Rotator Cuff Repair. *Arthroscopy* 2018;34:771-80.

\* à lire

\*\* à lire absolument